

Одобрено
Объединенной комиссией
по качеству медицинских услуг
Министерства здравоохранения
Республики Казахстан
от «04» ноября 2024 года
Протокол №218

КЛИНИЧЕСКИЙ ПРОТОКОЛ ДИАГНОСТИКИ И ЛЕЧЕНИЯ

ВРОЖДЕННЫЕ АНОМАЛИИ КОСТЕЙ ЧЕРЕПА И ЛИЦА, ВРОЖДЕННЫЕ КОСТНО-МЫШЕЧНЫЕ ДЕФЕКТЫ, ДЕФОРМАЦИИ ГОЛОВЫ И ЛИЦА

1. ВВОДНАЯ ЧАСТЬ

1.1 Код(ы) МКБ-10:

МКБ-10	
Код	Название
Q67.0	Врожденная асимметрия лица
Q67.1	Врожденная сдавленное лицо
Q67.4	Другие врожденные деформации черепа, лица и челюсти
Q75.1	Краниофациальный дизостоз
Q75.2	Гипертелоризм
Q75.3	Макроцефалия
Q75.4	Челюстно-лицевой дизостоз
Q75.5	Окуломандибулярный дизостоз
Q75.8	Другие уточненные пороки развития черепа и лица
Q75.9	Врожденная аномалия развития костей черепа и лица
Q87.0	Синдромы врожденных аномалий, влияющих преимущественно на внешний вид лица

1.2 Дата разработки и пересмотра протокола: разработка 2015 год,
пересмотр 2023 год

1.3 Сокращения, используемые в протоколе:

АД – артериальное давление

АлТ – аланинаминотрансфераза

АсТ – аспаратаминотрансфераза

КДА – компрессионно-дистракционный аппарат

КДО – компрессионно-дистракционный остеогенез

КТ – компьютерная томография

ЛОР – оториноларинголог

МБК – малоберцовая кость

МОР – межорбитальное расстояние
 МРТ – магнитно-резонансная томография
 ОАК – общий анализ крови
 ОГ – орбитальный гипертелоризм
 РКИ – рандомизированное контролируемое испытание
 УЗИ – ультразвуковое исследование
 УЗДГ - ультразвуковая доплерография
 ЧЛО – челюстно-лицевая область
 ЧЧЛО – черепно-челюстно-лицевая область
 ЭЭГ – электроэнцефалография

1.4 Пользователи протокола: неонатологи, челюстно-лицевые хирурги, нейрохирурги, отоларингологи.

1.5 Категория пациентов: дети и взрослые.

1.6 Шкала уровня доказательности:

А	Высококачественный мета-анализ, систематический обзор РКИ или крупное РКИ с очень низкой вероятностью (++) систематической ошибки результаты, которых могут быть распространены на соответствующую популяцию.
В	Высококачественный (++) систематический обзор когортных или исследований случай-контроль или Высококачественное (++) когортное или исследований случай-контроль с очень низким риском систематической ошибки или РКИ с невысоким (+) риском систематической ошибки, результаты которых могут быть распространены на соответствующую популяцию.
С	Когортное или исследование случай-контроль или контролируемое исследование без рандомизации с невысоким риском систематической ошибки (+). Результаты, которых могут быть распространены на соответствующую популяцию или РКИ с очень низким или невысоким риском систематической ошибки (++) или (+), результаты которых не могут быть непосредственно распространены на соответствующую популяцию.
D	Описание серии случаев или неконтролируемое исследование или мнение экспертов.

1.7 Определение ^[1,2,3]:

Врожденные черепно-челюстно-лицевые аномалии – это группа дефектов и деформаций, вызванных аномальным ростом и/или развитием мягкотканых структур и/или костей головы и лица.

Дефекты черепно-челюстно-лицевой области – это структурные и функциональные аномалии, аномалии развития или повреждения в области лица, челюстей и сопутствующих тканей, которые могут быть врожденными или приобретенными.

Деформация черепно-челюстно-лицевой области – нарушение контуров, структуры лица за счет западения мягких или костных тканей, развивающиеся в результате травм, рубцовых изменений, врожденных заболеваний.

Деформация обычно связана с изменением формы или пропорций, но не всегда влияет на функцию, тогда как дефект обычно связан с более серьезными аномалиями, которые могут воздействовать как на функциональность, так и на эстетику черепно-челюстно-лицевой области.

1.8 Клиническая классификация [1,2,4,5,6,7]:

Классификация врожденных аномалий и деформаций лицевого черепа, челюстей и зубов (авторы: Х.А.Каламкарров (1972) и В.М.Безруковым (1981) и В.И.Гунько (1986)).

Деформации челюстей

- Макрогнатия (верхняя, нижняя, симметричная, несимметричная, различных отделов или всей челюсти).
- Микрогнатия (верхняя, нижняя, симметричная, несимметричная, различных отделов или всей челюсти).
- Прогнатия (верхняя, нижняя, функциональная, морфологическая).
- Ретрогнатия (верхняя, нижняя, функциональная, морфологическая).

Сочетанные деформации челюстей (симметричные, несимметричные)

- Верхняя микро- и ретрогнатия, нижняя макро- и прогнатия.
- Верхняя макро- и прогнатия, нижняя микро- и ретрогнатия.
- Верхняя и нижняя микрогнатия.
- Верхняя и нижняя макрогнатия.

Сочетанные аномалии зубов и деформации челюстей.

Сочетанные аномалии и деформации лицевого и мозгового черепа и зубочелюстной системы.

- **Симметричные:**
 - ✓ челюстно-лицевые дизостозы (синдром Тричера-Колинза-Франческети, Пьера Робена и т.д.);
 - ✓ краниостенозы (синдром Аперта, Крузона);
 - ✓ гипертелоризм I-III степени.
- **Несимметричные:**
 - ✓ гемифациальная микросомия I-IV типа (синдром Гольденхара) (Таблица 1);

Таблица 1 Классификация гемифациальной микросомии по Kaban et al

[59,60,61]

Тип I	Гипопластический височно-нижнечелюстной сустав
Тип II	IIa — гипопластическая и аномальная форма ветви, мышцелка и ВНЧС
	IIb — ветви нижней челюсти гипопластичны, имеют выраженную аномальную форму и расположение, расположены медиально и спереди
Тип III	Отсутствие ветви нижней челюсти
Тип IV	Гипоплазия тела нижней челюсти

✓ орбитальный гипертелоризм I – III степени (Таблица 2).

Таблица 2. Классификация орбитального гипертелоризма [23,62]

Степень ОГ	Тип ОГ	Измерительные показатели
I степень	1 тип	✓ МОР – между серединой передних слезных гребней – 30-34 мм ✓ МОР – между внутренними краями глазница на уровне начала верхней трети глазниц - не более 34 мм
	2 тип	✓ МОР – между серединой передних слезных гребней – 30-34 мм ✓ МОР – на уровне начала верхней трети глазниц – 35-39 мм
II степень	1 тип	✓ МОР – между серединой передних слезных гребней - 35-39 мм ✓ МОР – на уровне начала верхней трети глазниц - не более 39 мм
	2 тип	✓ МОР – между серединой передних слезных гребней - 35-39 мм ✓ МОР – на уровне начала верхней трети глазниц - 40-44 мм
III степень	1 тип	✓ МОР – между серединой передних слезных гребней - 40 мм и более ✓ МОР – в области начала верхней трети глазниц не превышает этот показатель более чем на 4мм
	2 тип	✓ МОР – между серединой передних слезных гребней - 40 мм и более ✓ МОР – в начале верхней трети глазниц превышает первый показатель на 5мм и более

2. МЕТОДЫ, ПОДХОДЫ И ПРОЦЕДУРЫ ДИАГНОСТИКИ

2.1 Диагностические критерии постановки диагноза ^[8,910]:

Жалобы и анамнез:

- эстетические нарушения за счет асимметрии лица или недоразвития верхней или нижней челюсти;
- на изменение конфигурации лица и головы;
- косоглазие, ограничение подвижности глазных яблок;
- нарушение жевания за счет отсутствия множественного фиссурно-бугоркового контакта между зубами антагонистами;
- ограничение открывания рта за счет патологических изменений в ВНЧС;
- нарушение речи и дыхания (храп, приступы апноэ при положении на спине);
- отставание ребенка в развитии;
- при повышении внутричерепного давления: головные боли, беспокойство, крик и другие жалобы, исходя из степени прогрессирования заболевания.

Физикальное обследование:

- деформация и грубое изменение симметрии лица;
- асимметрии мозгового и лицевого черепа;
- обширные дефекты и деформации мягких тканей и кости ЧЧЛО (челюсти, глазницы, лобной кости, полости рта, носовых и скуловых областей, хрящей носа);
- прогрессирующее нарушения зрения, ограничение движения глазных яблок:
- аномальное соотношение зубных рядов, их форма, размеры;
- отсутствие взаимоотношение зубов верхней и нижней челюсти;
- деформация носа, нарушение носового дыхания;
- ограничение движений нижней челюсти;
- асимметрия языка, нарушение речи;
- дефект и деформация верхней губы, альвеолярного отростка, твердого и мягкого неба;
- дисфункция жевательных и мимических мышц;
- признаки дисфункций черепных нервов (парезы лицевых нервов).

Лабораторные исследования^[8]:

Перечень основных лабораторных исследований:

ОАК: без патологических отклонений;

Биохимический анализ крови (общий белок, билирубин, АсТ, АлТ, мочевины, креатинин, глюкоза): без патологических отклонений;

Коагулограмма: без патологических отклонений.

Перечень дополнительных лабораторных исследований:

Патогистологическое исследование биопсийного материала (при подозрении на образование ЧЛЮ): отсутствие атипичных клеток.

Инструментальные исследования [8,11-22]:

Основные инструментальные исследования

- **КТ с программным обеспечением пространственной реконструкцией ЧЛЮ:** аномалии костей лицевого скелета и черепа, конфигураций мягких тканей лица и недоразвитие ВНЧС.

- **МРТ головного мозга в режиме венографии:** наличие порока головного мозга и лимфатической и кровеносной систем.

Дополнительные инструментальные исследования

- **Эндоскопическая эндоназальная ревизия полости носа:** искривление носовой перегородки, сужение носовых ходов.

- **УЗИ мягких тканей головы и лица:** определение деформации и дефектов мягких тканей лица, головы и шеи.

- **УЗДГ сосудов головы, шеи:** нарушениями сосудистого кровотока, патологии стенок сосудов, выявление закупорки, стеноз.

- **Электроэнцефалография с нагрузочными пробами и видеомониторингом:** выявление функциональных изменений головного мозга.

Показания для консультации специалистов:

- **консультация челюстно-лицевого хирурга:** наличие дефектов, деформации ЧЛЮ;

- **консультация нейрохирурга:** наличие внутричерепного давления (для проведения люмбарной пункции и т.д.)

- **консультация офтальмолога:** наличие зрительных нарушений и придаточного аппарата глаз;

- **консультация невролога:** наличие нарушений функции черепно-мозговых нервов;

- **консультация оториноларинголога:** патология со стороны ЛОР органов;

- **консультация пульмонолога:** при наличии патологии со стороны верхних дыхательных путей;

- **консультация педиатра:** при наличии соматической патологии;

- **консультация стоматолога – ортодонта:** наличие нарушения прикуса;

- **консультация сурдолога:** нарушение органов слуха;

- **консультация аллерголога:** при аллергических состояниях;

- **консультация гематолога:** при изменениях в показателях свертывания и длительности кровотечения;

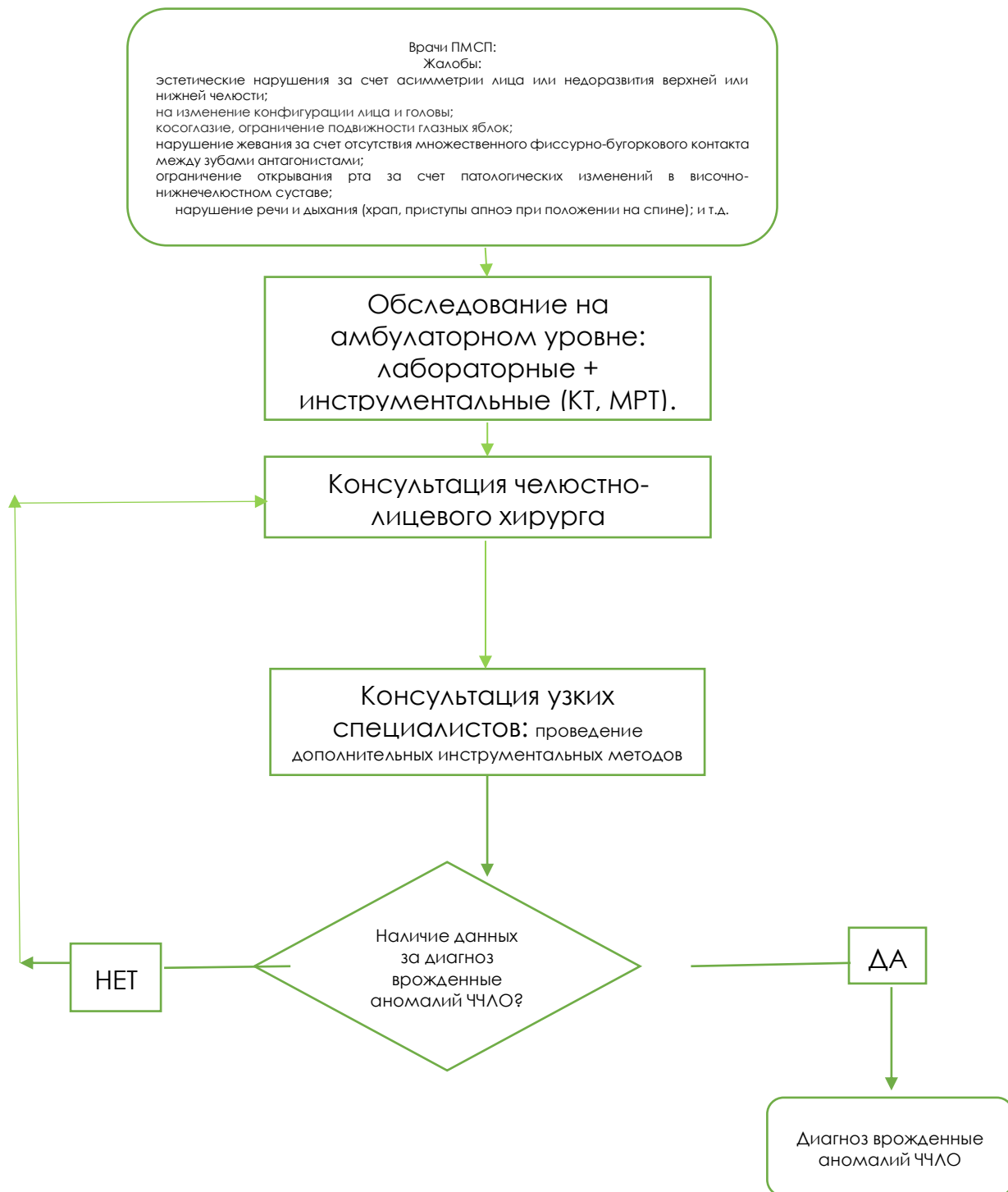
- **консультация кардиолога:** при изменениях на ЭКГ, ЭХО – КГ

- **консультация психолога:** при психотерапевтических расстройствах (консультирование пациентов, а также законных представителей)

- **Консультация онколога:** при выявлении образования и атипичных клеток патогистологического заключения

- **Консультация неонатального хирурга:** при наличии множественных сопутствующих пороках у новорожденного

2.2 Диагностический алгоритм:



2.3 Дифференциальный диагноз и обоснование дополнительных диагностических исследований (УД-С) [11-22]:

Диагноз	Обоснование для дифференциальной диагностики	Обследования	Критерии исключения диагноза
Деформирующий остеоартроз, анкилоз ВНЧС	Ограничение движения нижней челюсти, деформация нижней челюсти	КТ	Отсутствие деструкции ВНЧС на КТ
Образование костей лицевого скелета	Дефекты и деформации костей ЧЛО	КТ	Отсутствие быстро прогрессирующей деформации лицевого скелета
		Гистология образования	Отсутствие атипичных клеток
Остеомиелит костей лицевого скелета	Дефекты и деформации костей ЧЛО	КТ	Отсутствие воспалительного процесса
Опухоли мезенхимального происхождения ЧЧЛО	Дефекты и деформации костей ЧЛО	КТ	Отсутствие быстро прогрессирующей деформации лицевого скелета
		Гистология образования	Отсутствие атипичных клеток
Посттравматические дефекты ЧЧЛО	Дефекты и деформации костей ЧЛО	КТ	Отсутствие костного регенерата неправильно сросшихся отломков

3. ТАКТИКА ЛЕЧЕНИЯ НА АМБУЛАТОРНОМ УРОВНЕ:

3.1 Немедикаментозное лечение:

Режим: общий;

Диета: без ограничений в выборе продуктов.

Ортодонтическое лечение (дети до 18 лет).

3.2 Медикаментозное лечение на амбулаторном уровне: нет.

3.3 Хирургическое вмешательство:

Хирургическое вмешательство, оказываемое в амбулаторных условиях в экстренных случаях при синдроме внезапной дыхательной обструкции, как следствие выраженного недоразвития нижней челюсти;

Коникотомия – срединное рассечение гортани между перстневидным и щитовидным хрящами в пределах перстнещитовидной связки (УД-С) [33,47].

Показания к операции: острая обструкция верхних дыхательных путей мягкими тканями корня языка.

Противопоказания к операции: гипертрофия щитовидной железы, аномалия шейных сосудов.

Риски операции: травма подскладочного пространства. В целях предупреждения травмы, при проведении разреза придерживаться срединной линии и проводить надрез под контролем пальца.

Осложнения операции:

✓ кровотечение – проводится остановка кровотечения методом коагуляции;

✓ повреждение задней стенки трахеи – ушивание задней стенки трахеи.

3.4 Дальнейшее ведение:

Реабилитация после оперативного лечения [1,2,74] согласно рекомендаций консультаций следующих профильных специалистов:

- стоматолог – ортодонт;
- реабилитолог.

Рекомендации послеоперационного наблюдения [11-13,18,19]:

• регулярные (не реже 1 раза в 6 месяцев) осмотры челюстно-лицевого хирурга, невролога, офтальмолога, педиатра;

• при наличии рецидива, вторичной деформации, ухудшении местного, неврологического, офтальмологического и других статусов пациента:

• КТ ЧЧЛО через 6 месяцев после операции: оценка степени послеоперационной коррекции деформации, консолидации костей, исключение отдаленных осложнений.

✓ МРТ головного мозга (внутричерепное давление) [15,16];

✓ ЭЭГ (судороги)

3.5 Индикаторы эффективности лечения и безопасности методов диагностики и лечения, описанных в протоколе:

• устранение черепно-лицевой аномалии;

• устранение анатомического дефекта и деформации зубочелюстной системы;

• восстановление функции зубочелюстного аппарата;

• восстановление эстетического вида больного;

• отсутствие послеоперационных осложнений.

4. ПОКАЗАНИЯ ДЛЯ ГОСПИТАЛИЗАЦИИ С УКАЗАНИЕМ ТИПА ГОСПИТАЛИЗАЦИИ:

4.1 Показания для плановой госпитализации;

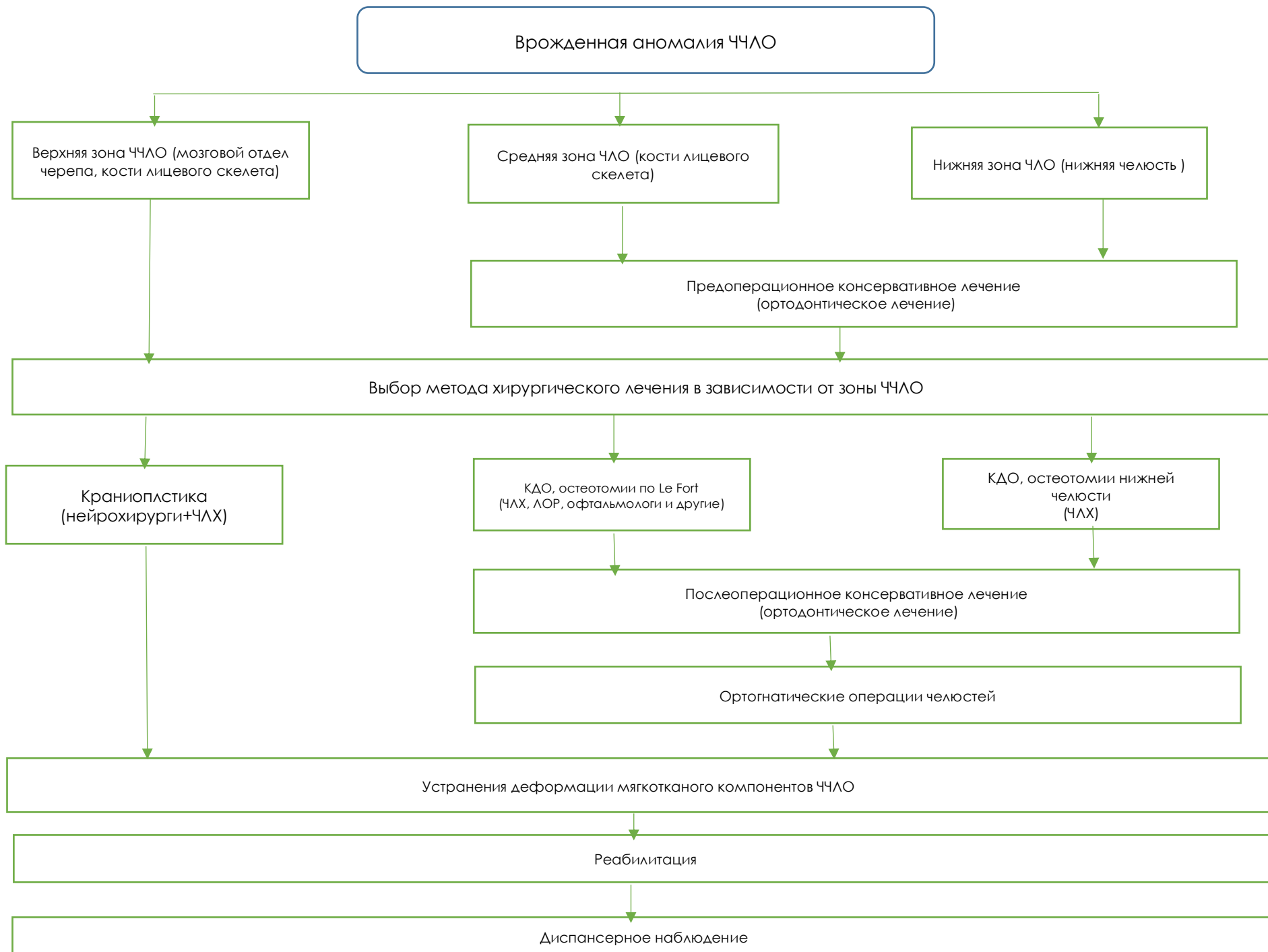
- обширные дефекты и деформации мягких тканей и кости ЧЧЛО (челюсти, глазницы, лобной кости, полости рта, носовых и скуловых областей, хрящей носа);
- головные боли при выраженных и прогрессирующих с возрастом деформациях лицевого и мозгового отдела черепа (повышение внутричерепного давления);
- нарушение речи, дыхания;
- прогрессирующее косоглазие, ограничение подвижности глазных яблок, нарушение зрения вплоть до слепоты;
- затруднение движения челюстью;
- затрудненное откусывание и пережевывание пищи;
- отсутствие множественного фиссурно-бугоркового контакта между зубами антагонистами.

4.2 Показания для экстренной госпитализации:

- синдром дыхательной обструкции, как следствие выраженного недоразвития нижней челюсти;

5. ТАКТИКА ЛЕЧЕНИЯ НА СТАЦИОНАРНОМ УРОВНЕ: [10,23,24,25,26]

5.1 Карта наблюдения пациента, маршрутизация пациента



5.2 Немедикаментозное лечение

Режим:

- **общий:** при проведении консервативного лечения;
- **постельный или полупостельный:** в ранний послеоперационный период (в зависимости от объема операции и сопутствующей патологии);
- **палатный:** в послеоперационном периоде.

Диета: без ограничений, в после операционном периоде протертая пища.

При нарушении возможности глотания: питание через зонд или гастростому;

5.3 Медикаментозное лечение: [27-51]

Гормональная терапия – с противовоспалительной целью в раннем послеоперационном периоде.

Противовоспалительная терапия:

- **Антибактериальная терапия** – с целью антибиотикопрофилактики послеоперационных осложнений и бактериальных инфекций органов ЧЛЮ.
- **Нестероидные противовоспалительные препараты** – с обезболивающей, (анальгезирующим), жаропонижающей и противовоспалительной целью.
- **Местная противовоспалительная терапия** – ингаляции с гормоном при нарастании отека гортани в послеоперационном периоде с выраженной одышкой.

Гемостатическая терапия – для остановки кровотечения в течение операции и/или в послеоперационном периоде.

Противогрибковая терапия – проводится с целью профилактики грибковых заболеваний слизистых оболочек (у пациентов с первичным/ вторичным иммунодефицитом, у пациентов принимающих терапию цитостатиками).

Симптоматическая терапия:

- **Обезболивающая терапия** – с целью облегчения и профилактики боли и болевых ощущения после хирургического вмешательства
- **Противорвотная терапия** – с целью купирования рвоты и тошноты в послеоперационном периоде.

Перечень основных лекарственных средств:

Фармакотерапевтическая группа	МНН лекарственного средства	Способ применения	Уровень доказательности
Антибактериальные средства	Цефазолин	В целях антибиотикопрофилактики – 30 мг/кг за 60 минут	1А ^[27]

		до начала операции/процедуры, внутривенно, можно повторить через 4 часа при длительной процедуре или чрезмерной кровопотере	
		В целях антибиотикотерапии: в/м или в/в 20-100 мг/кг – 2 – 3 раза в сутки, курс 5 дней	1А ^[28]
	Цефтриаксон	в/в или в/м 20 – 75мг/кг/сут в 1 – 2 р в сутки, курсом 5 дней	2А ^[29]
	Цефтазидим	в/в или в/м 25-150мг/кг 2-3 р в сутки, курс 5 дней	2В ^[29]
<i>Нестероидные противовоспалительные средства</i>	Ацетаминофен	10-15 мг/кг – 1-2 р в сутки перорально, курс – 3 дня	2В ^[30]
	Ибупрофен	10-30 мг/к в сутки -1-3 в сутки перорально, курс –3 дня	2В ^[31]
<i>Гормональные препараты</i>	Дексаметазон	в/в, 1-5 мг/кг 1-4 раза в сутки, курс 5 дней	2В ^[33]
	Преднизолон	в/в,1-3мг/кг 1 – 4 раза в сутки, курс 3 дня	2В ^[34]
	Будесонид	Ингаляционно, по 0,2мг – 0,8 мг 2 – 3раза/сут. Курс 5 дней	2В ^[39]
<i>Противогрибковые лекарственные средства</i>	Флуконазол	Перорально, суспензия по 1 чайной ложке (50 мг) или таблетка 3	2В ^[40]

		мг/кг/сут 1 р в сутки	
--	--	-----------------------	--

Перечень дополнительных лекарственных средств:

Фармакотерапевтическая группа	МНН лекарственного средства	Способ применения	Уровень доказательности
<i>Антибактериальные средства</i>	Цефуроксим	в/м, 30 – 100мг/кг - 3 раз в сутки, курс 5 дней	2В ^[41]
	Меропенем	в/в, 10 – 20мг/кг – 3 раза в сутки, курс 5 дней	2В ^[42]
	Ванкомицин	в/в, 40 – 60 мг/кг 4 раза в сутки, курс 5 дней	2В ^[43]
	Азитромицин	Перорально или в/в. 10 мг/кг, однократно, курс 3 дня	2В ^[44]
	Амикацин	в/м или в/в 3 – 7 мг/кг 3раза в сутки, курс 5 дней	2В ^[45]
<i>Гемостатические средства</i>	Транексамовая кислота	в/м или в/в 15 – 20 мг/кг 2 р в сутки, курс 3 дня	2С ^[46]
	Аминокапроновая кислота	детям, из расчета 100 мг/кг - в 1 ч, затем 33 мг/кг/ч; максимальная суточная доза – 18 г/кв.м. Суточная доза для детей до 1 года – 3 г; 2 – 6 лет – 3 – 6 г; 7 – 10 лет – 6 – 9 г, от 10 лет – как для взрослых - 5-30 г. При острых кровопотерях: детям до 1 года – 6 г, 2-4 лет – 6 – 9 г, 5 – 8 лет – 9 – 12 г, 9 – 10 лет – 18 г.	2С ^[47]
	Фитоменадион	у новорожденных, в/м, п/к	2С ^[48]

		профилактика: 0,5 – 1 мг в течение первого часа после рождения. Лечение: 1 – 2 мг/сут – 3-5 дней.	
<i>Противорвотные средства</i>	Метоклопрамид	в/м, по 0,1 мл/год жизни 1 – 3 раза в сутки, курс 1 день	2C ^[49]
<i>Местные анестетики</i>	Лидокаин	аппликационно 1 раз в сутки, курс 3 дня	2C ^[50]
<i>Адреномиметик</i>	Эпинефрин	аппликационно, однократно, экспозиция 1 – 2 минуты во время операции	2C ^[51]

5.4 Хирургическое вмешательство [14,17,23,24,52,53,54,55,56,57,58]:

Основные принципы (подходы) к оперативному лечению:

- оценка заинтересованности всех отделов мозгового и лицевого черепа вне зависимости от степени внешней деформации;
- комбинирование методов реконструкции мозгового и лицевого черепа, влияющие на нормальный рост лица;
- использование комплексных методов лечения:
 - ✓ предоперационная ортодонтическая подготовка;
 - ✓ использование активных ортодонтических аппаратов на костной фиксации в сочетании с сегментарной остеотомией челюстных костей;
- многоэтапность операций при сложных деформациях;
- послеоперационное ортодонтическое лечение.

Хирургические подходы к лечению ЧЧЛО – смотрите Таблицу 3.

Таблица 3 Хирургические подходы к лечению ЧЧЛО

	Название операции	Показания	Противопоказания	Риски операции	Послеоперационные осложнения	Профилактика осложнений	
I. Хирургическое лечение врожденных аномалий костей черепа и лица. [63,64,65,66]	Сегментарная и полная костная пластика (остеотомия) верхней челюсти с применением фиксирующих биodeградируемых материалов или металлоконструкций;	Верхняя макрогнатия и микрогнатия (симметричная, несимметричная, различных отделов или всей челюсти). Верхняя прогнатия и ретрогнатия (функциональная, морфологическая)	Противопоказания к операции: ✓ аллергические реакции на металл или биodeградируемые материалы; ✓ остеопороз; ✓ выраженные нарушения психики; ✓ возраст пациента.	✓ Кровотечение – проводится остановка кровотечения методом коагуляции. ✓ Повреждение сосудисто-нервного пучка – использовать ультразвуковой пьезо-скальпель	Осложнения операции Интраоперационные осложнения [67,68,69,70,71] ✓ кровотечение, травма сосудов и нервов, ✓ неконтролируемые линии переломов челюстей, ✓ перелом корней зубов, ✓ перелом шейки мышечкового отростка, ✓ неудовлетворительное позиционирование мышечковых отростков.. Послеоперационные осложнения ✓ нарушение чувствительности (нейросенсорный дефицит) в областях вмешательства, ✓ гематомы ЧЛО, ✓ послеоперационный рецидив, ✓ послеоперационные деформации челюстей, ✓ девиация носовой перегородки, ✓ ухудшение зрения и слепота, ✓ остеомиелиты челюстей, инфекции, рецессии зубов. ✓ расположения мини-винтов в нижнечелюстном канале по данным контрольной КТ следует	Профилактика осложнений на предоперационном этапе ✓ использовать комплекс диагностических методов (КТ, фотографирование, антропометрические измерения, планирование в программе цефалометрический анализ) [54,55] , ✓ удаление III моляров не менее чем за 6 мес. до проведения операции в связи с расположением их в линии остеотомии нижней челюсти. Профилактика в интраоперационном периоде ✓ соблюдать технику разрезов, ✓ бережное разъединения костных фрагментов, ✓ ушивания разрыва слизистой, мягких тканей и нервов, ✓ жесткая фиксация костных тканей, ✓ ирригационное охлаждение, ✓ визуальный интраоперационный контроль анатомических ориентиров и положения эстетического центра лица,	
	Открытая костная пластика (остеотомия) тела, ветвей нижней челюсти с применением фиксирующих биodeградируемых материалов или металлоконструкций;	Нижняя макрогнатия и микрогнатия (симметричная, несимметричная, различных отделов или всей челюсти). Нижняя прогнатия и ретрогнатия (функциональная, морфологическая)					
	Пластика подбородка по уменьшению или увеличению его размеров с применением фиксирующих биodeградируемых материалов или металлоконструкций	Прогнатия, ретрогнатия нижней челюсти					
	Протезирование костей лицевого скелета;	устранить костные и мягкотканые дефекты ЧЛО с применением ауто- и аллотрансплантатов. Дефекты					

		<p>и деформации костей средней и нижней зоны лица вследствие врожденных аномалий, реваскуляризируемым кожно-мышечнокостным аутотрансплантата с включением МБК.</p>			<p>осуществлять своевременное удаление винтов [11,12,13,15,16,18,19] ; ✓ при наличии дисфункции ВНЧС, боли при смыкании зубных рядов и неудовлетворительном положении мышечковых отростков — выполнять перефиксацию костных фрагментов челюстей. ✓ при выявлении рецидивов в послеоперационном периоде необходимо выполнять перефиксацию костных фрагментов челюстей с использованием дополнительных мини-пластин (в раннем периоде) или повторную ортогнатическую операцию с предварительной ортодонтической подготовкой (в отдаленном периоде). ✓ применение направляющих эластических тяг в раннем послеоперационном периоде для создания вектора движения нижней челюсти, обеспечивающего достижение удовлетворительного смыкания зубных рядов.</p>	<p>✓ осуществление адекватного мануального контроля и ассистирования.</p> <p>Профилактика в послеоперационном периоде ✓ для профилактики развития нейросенсорного дефицита послеоперационных областей лица требуется консультация невропатолога, раннее назначение витаминов группы В и курс иглорефлексотерапии при необходимости.</p> <p>✓ тщательный послеоперационный уход антибактериальная терапия после операции</p>
--	--	--	--	--	--	---

	Компрессионный дистракционный остеогенез (КДО) костей лицевого скелета [22,70,71,76]	<p>Показания к операции: врожденные дефекты и врожденные деформаций ЧЧЛО:</p> <ul style="list-style-type: none"> • <i>нижней челюсти:</i> <ul style="list-style-type: none"> ✓ недоразвитие ветви и/или подбородочного отдела, тела нижней челюсти, сопровождающиеся дизокклюзией; ✓ дефект тела или ветви нижней челюсти; ✓ синдром дыхательной обструкции, как следствие выраженного недоразвития нижней челюсти; ✓ сочетание недоразвития нижней и верхней челюстей; • <i>верхней челюсти:</i> <ul style="list-style-type: none"> ✓ верхняя ретромикрогнатия; ✓ деформация лица во фронтальной области верхней челюсти; • <i>средние зоны лица:</i> <ul style="list-style-type: none"> ✓ экзофтальм, как следствие недоразвития скулоальвеолярноорбитального комплекса. 	<p>Противопоказания к операции:</p> <ul style="list-style-type: none"> • аллергические реакции на металл; • остеопороз; • выраженные нарушения психики. • 	<p>Риски операции:</p> <p>Повреждение сосудисто-нервного пучка – остеотомия проводится строго с использованием ультразвукового пьезо-скальпеля.</p>	<p>Осложнения:</p> <ul style="list-style-type: none"> • Отсутствие костного регенерата в следствие несоблюдения техники режима дистракции. 	<p>Профилактика осложнений:</p> <ul style="list-style-type: none"> ✓ строго дозированная индивидуальная дистракция костных фрагментов, под контролем УЗИ регенерата (от 0.5 до 2.0 мм в сутки в зависимости от возраста, зоны интереса и синдромальных форм); ✓ обеспечение жёсткой фиксации костных фрагментов во время периодов дистракции и ретенции, что является одним из основных условий созревания костного регенерата;
		<ul style="list-style-type: none"> • остеомиелит или воспаление мягких тканей в области аппарата, гайморит 	<p>Профилактика осложнений:</p> <ul style="list-style-type: none"> ✓ соблюдение правил асептики и антисептики, антибактериальная терапия. ✓ соблюдение гигиены полости рта, уход за дистракционным аппаратом вовремя дистракции и ретенции; 			
		<ul style="list-style-type: none"> • нарушение эстетики лица или несоответствие функционального результата должному в следствие неправильного вектора дистракции – 	<p>Профилактика осложнений:</p> <ul style="list-style-type: none"> ✓ тщательный подход на этапе 3D планирования и моделирования с прогнозированием направления вектора дистракции 			

						<p>✓ повторная корректирующая операция.</p> <p>Профилактика осложнений:</p> <ul style="list-style-type: none"> жесткая компрессия костных фрагментов после остеотомии, что является основной профилактикой послеоперационных кровотечений;
<p>П. Устранение врожденных дефектов и деформаций мягких тканей головы и лица ¹</p>	<p>•Местно-пластические операции;</p>	<p>Показания: для устранения относительно небольших по размеру дефектов или деформаций челюстно-лицевой области и шеи используются ткани, прилежащие непосредственно к области дефекта или деформации.</p>	<p>Противопоказания местные:</p> <ul style="list-style-type: none"> Наличие пиодермии, дерматитов, экземы, стоматитов; Острые или обострение хронических гнойно-воспалительных процессов челюстно-лицевой области; Регионарные лимфадениты; Риниты, ларингиты, тонзиллиты и др. воспалительные заболевания органов по соседству с областью операционного поля в острой фазе. <p>общие:</p> <ul style="list-style-type: none"> Острые или обострение хронических инфекционных заболеваний; Расстройства желудочно-кишечного тракта; Субфебрилитет; Общее недомогание; 	<p>кровотечение – проводится остановка кровотечения методом коагуляции. Повреждение сосудов и нервов – использовать ультразвуковой пьезо-скальпеля;</p>	<p>Осложнения при наложении сосудистого анастомоза:</p> <ul style="list-style-type: none"> развития тромбоза в зоне анастомоза замедленная капиллярная реакция тканей пересаженного лоскута неадекватность притока и оттока крови к лоскуту воспаление, нагноение, отторжение. 	<p>Профилактика:</p> <ul style="list-style-type: none"> Строгое соблюдение правил асептики и антисептики на всех этапах хирургического вмешательства; Адекватное обезболивание тканей в зоне оперативного вмешательства; Тщательный гемостаз входе операции с адекватным восполнением массивных кровопотерь в организме пациента; Бережное отношение к сшиваемым, перемещаемым, пересаженным тканям, а также к тканям воспринимающего ложа; соблюдать технику наложения
	<p>•Пластика лоскутами на питающих ножках;</p>	<p>Показания: применяется при наличии обширных и объемных дефектов и деформаций ЧЧЛО, устранить которые местными тканями не представляется возможным, а проведение свободной пересадки тканей – целесообразным.</p>				
	<p>•Свободная пластика большими и мелкими лоскутами кожи;</p>	<p>Показания: длительно незаживающие небольшие гранулирующие раны и небольшие дефекты, образующиеся при операции после иссечения рубцов, когда необходимо получить устойчивый покров, исключая вторичное сморщивание</p>				

<p>•Свободная пересадка тканей с использованием микрососудистого анастомоза (кожно-фасциальные, кожно-мышечные аутотрансплантаты с реваскуляризацией)</p>	<p>Показания: применяется при наличии обширных и объемных дефектов и деформаций ЧЧЛО, устранить которые лоскутами на питающих ножках не представляется возможным, а проведение свободной пересадки тканей – нецелесообразным.</p>	<p><input type="checkbox"/> Хронические заболевания паренхиматозных органов (сердца, печени, почек, легких, головного мозга, эндокринных органов) в стадии декомпенсации; <input type="checkbox"/> Менструации у женщин, беременность; <input type="checkbox"/> Заболевания крови (лейкоз, коагулопатия); <input type="checkbox"/> Психические нарушения.</p>				<p>микрососудистых швов, •не допускать перекрутки сосудов, сдавливания их тканями трансплантата. •обеспечить достаточный доступ к сосудам и адекватная их мобилизация; •атравматичность техники забора трансплантата; •быстрое его перенесение на раневое реципиентное ложе; •хорошая физиологичная фиксация трансплантата к краям и раневому ложу; •Равномерное и послойное сближение тканей; •Края перемещаемых тканей должны соприкоснуться без значительного натяжения (идеально в состоянии реинформации, т.е. физиологического натяжения) во избежание нарушения в них крово- и лимфообращения; •правильный выбор шовного материала; •Сила завязывания узлов шовного материала в мягких</p>
<p>•Трансплантация соединительнотканых материалов;</p>	<p>Показания: для устранения сложных обширных дефектов и деформаций ЧЧЛО, может сочетаться как с пластикой лоскутами на питающей ножке, так и местно - пластическими операциями. При трансплантации с целью замещения разнообразных дефектов и деформаций могут использоваться практически любые ткани с учетом принципа органотипичности (кожа, фасция, клетчатка, нервы, сосуды, хрящи, кость, слизистая оболочка, волосяные фолликулы и др.).</p>					

						<p>тканях не должна быть чрезмерной во избежание нежелательного сдавления тканей лигатурой.</p> <p>•тщательный послеоперационный уход и активная антибактериальная терапия после операции.</p>
<p>III. Другие методы лечения врожденных аномалий костей черепа и лица, врожденных костно-мышечных дефектов, деформации головы и лица [67,68,69,77,78]</p>	<p>•Лицевое эндопротезирование (силиконовые, титановые имплантаты, пластины и т.д.);</p>	<p>Показания: эндопротезирования является техническая невозможность или неэффективность других восстановительных операций (в том числе с использованием аутопластики или аллопластики). Позволяет устранить обширные костные и мягкотканые дефекты ЧЧЛО.</p>	<p>Противопоказания местные:</p> <p><input type="checkbox"/> Наличие пиодермии, дерматитов, экземы, стоматитов;</p> <p><input type="checkbox"/> Острые или обострение хронических гнойно-воспалительных процессов челюстно-лицевой области;</p> <p><input type="checkbox"/> Регионарные лимфадениты;</p> <p><input type="checkbox"/> Риниты, ларингиты, тонзиллиты и др. воспалительные заболевания органов по соседству с областью операционного поля в острой фазе.</p> <p>общие:</p> <p><input type="checkbox"/> Субфебрилитет;</p> <p><input type="checkbox"/> Общее недомогание;</p> <p><input type="checkbox"/> Заболевания крови (лейкоз, коагулопатия);</p> <p><input type="checkbox"/> ограничения по возрасту пациента;</p>	<p>Риски операции: кровотечение – проводится остановка кровотечения методом коагуляции. Повреждение сосудов и нервов– использовать ультразвуковой пьезо-скальпеля;</p>	<p>Осложнения:</p> <p>•развитие воспалительного процесса,</p> <p>•тромбофлебита и др.</p> <p>•нестабильность эндо- и экзопротеза (его расшатывание),</p> <p>•вывихи головки эндопротеза из суставной впадины,</p> <p>•протрузия в полость основания черепа.</p>	<p>Профилактика:</p> <p>•рациональное ведение больных в послеоперационном периоде</p> <p>•использовать комплекс диагностических методов (КТ, фотографирование, антропометрические измерения, планирование в программе Dolphin Imaging, Amira Software цефалометрический анализ),</p> <p>•правильный подбор эндо – и экзопротезов, их прочную фиксацию.</p>
	<p>•Челюстно-лицевое эктопротезирование (оральные и экстраоральные протезы);</p>	<p>Показания: процедура, которая позволяет в короткий срок устранить дефекты ЧЛО, в тех случаях, когда проведение реконструктивной операции невозможно по тем или иным причинам.</p>				

5.5 Дальнейшее ведение:

Послеоперационный период

- Строгий постельный режим, после стабилизации общего состояния палатный режим;
- После реконструктивно-пластической операции черепно-лицево-лицевой области проводится седация пациента в течение 2–3 дней; Питание через назогастральный зонд 3–7 дней или гастростому;

5.6 Индикаторы эффективности лечения и безопасности методов диагностики и лечения, описанных в протоколе

- восстановление анатомической формы лица;
- восстановление прикуса;
- восстановление зрения;
- улучшение функции дыхания, глотания, жевания, речи.

6. ОРГАНИЗАЦИОННЫЕ АСПЕКТЫ ПРОТОКОЛА:

6.1 Список разработчиков протокола с указанием квалификационных данных:

- 1) Ся-Тун-Чин Руслан Владимирович – главный внештатный детский челюстно-лицевой хирург МЗ РК, челюстно-лицевой хирург, высшей категории, КАД детской хирургии, старший ординатор Программы «Голова-шея» КФ «УМС» Национальный научный центр материнства и детства;
- 2) Айдосов Марат Рахимович – челюстно-лицевой хирург, высшей категории, ассистент профессора, школа стоматологии НАО «Медицинский университет Караганды»;
- 3) Ергалиев Нуралыхан Асланович – челюстно-лицевой хирург, врач ординатор Программы «Голова-шея» КФ «УМС» Национальный научный центр материнства и детства;
- 4) Жетимкаринова Гаухар Ерлановна – клинический фармаколог КФ «УМС» Национальный научный центр материнства и детства.
- 5) Өленбай Ғабит Ілиясұлы – нейрохирург, врач высшей категории, заведующий отделением детской нейрохирургии АО «Национальный центр нейрохирургии»;
- 6) Сейтбеков Сапарбек Базарбаевич – PhD, врач нейрохирург отделения детской нейрохирургии АО «Национальный центр нейрохирургии»;
- 7) Фазилов Жамбыл Анаркулович – кандидат медицинских наук, доцент кафедры стоматологии детского возраста, заведующий отделением детской челюстно-лицевой хирургии, главный внештатный челюстно-лицевой хирург УОЗ г. Алматы;
- 8) Кульмирзаева Айжан Бахтжанова – PhD, доцент кафедры ортопедической и детской стоматологии НАО «Медицинский Университет Астана»;
- 9) Замураева Алма Уахитовна – доктор медицинских наук, профессор кафедры ортопедической и детской стоматологии НАО «Медицинский Университет Астана»;

- 10) Шалабаева Клара Зухарнаева – доктор медицинских наук, профессор кафедры клинических специальностей ВМШ и ОЗ КазНУ им. Аль Фараби;
- 11) Мухаметрахимова Ассель Аблайхановна – врач-ортодонт, сертифицированный миофункциональный логопед, клиника здоровья и эстетической стоматологии «Colibri»;
- 12) Муканова Шолпан Насыровна – независимый медицинский эксперт, менеджер здравоохранения высшей категории, эксперт по методологии разработки клинических протоколов, начальник Отдела методологии и стандартизации бизнес-процессов Департамента менеджмента качества КФ «УМС»;
- 13) Исатаева Нагима Мухамедрахимовна – кандидат медицинских наук, независимый медицинский эксперт, менеджер здравоохранения высшей категории, эксперт по методологии разработки клинических протоколов, главный менеджер Отдела методологии и стандартизации бизнес-процессов Департамента менеджмента качества КФ «УМС».

6.2 Указание на отсутствие конфликта интересов: нет

6.3 Данные рецензентов: Нурмаганов Серик Балташевич – профессор кафедры челюстно-лицевой хирургии «Казахстанско-Российского Медицинского Университета», д.м.н., врач челюстно-лицевой хирург высшей категории.

6.4 Указание условий пересмотра протокола; пересмотр протокола через 5 лет и/или при появлении новых методов диагностики и/или лечения с более высоким уровнем доказательности.

6.5 Список использованной литературы:

- 1) Cleft Palate and Craniofacial Conditions A Comprehensive Guide to Clinical Management Fourth edition. Ann W. Kummer, Professor of Otolaryngology–Head and Neck Surgery University of Cincinnati College of Medicine ISBN 9781284149104. Burlington, Massachusetts: Jones & Bartlett Learning, 2020 – 78, 451, 515, 549c.
- 2) Craniofacial Distraction Joseph G. McCarthy Editor Wyss Department of Plastic Surgery NYU Langone Medical Center New York, NY USA ISBN 978-3-319-52562-4 , ISBN 978-3-319-52564-8, DOI 10.1007/978-3-319-52564-8 © Springer International Publishing AG 2017-123 , 135 , 139, 140c.
- 3) Chen, Q. et al. (2019) ‘A genetic-phenotypic classification for syndromic micrognathia’, Journal of Human Genetics, 64(9), pp. 875–883. doi:10.1038/s10038-019-0630-4.
- 4) Ghodasra, R. and Brizuela, M. (2023) Orthodontics, Malocclusion . Available at: <https://www.ncbi.nlm.nih.gov/books/NBK592395/> (Accessed: 11 September 2023).
- 5) Marszałek-Kruk, B.A. et al. (2021) ‘Treacher Collins syndrome: Genetics, clinical features and Management’, Genes, 12(9), p. 1392. doi:10.3390/genes12091392.
- 6) Morrison, K.A., Collares, M.V. and Flores, R.L. (2021) ‘Robin sequence’, Clinics in Plastic Surgery, 48(3), pp. 363–373. doi:10.1016/j.cps.2021.03.005.

- 7) Xi, T. et al. (2023) 'Skeletal structure of asymmetric mandibular prognathism and retrognathism', *Maxillofacial Plastic and Reconstructive Surgery*, 45(1). doi:10.1186/s40902-023-00393-7.
- 8) Craniofacial Microsomia and Treacher Collins Syndrome. Comprehensive Treatment of Associated Facial Deformities. David M. Yates Division of Cranial and Facial Surgery El Paso Children's Hospital El Paso, TX USA. Michael R. Markiewicz Department of Oral and Maxillofacial Surgery University at Buffalo Buffalo, NY USA. ISBN 978-3-030-84732-6 ISBN 978-3-030-84733-3 (eBook) <https://doi.org/10.1007/978-3-030-84733-3> Springer Nature Switzerland AG 2022- 19c.
- 9) Schwenk, E.S. and Mariano, E.R. (2018) 'Designing the ideal perioperative pain management plan starts with Multimodal Analgesia', *Korean Journal of Anesthesiology*, 71(5), pp. 345–352. doi:10.4097/kja.d.18.00217.
- 10) Trottier, E.D.T.D. et al. (2022) Best practices in pain assessment and management for children. Available at: <https://cps.ca/en/documents/position/pain-assessment-and-management> (Accessed: 11 September 2023).
- 11) Abukawa, H. et al. (2020) 'Does TMJ function and imaging tools help differentiate between condylar resorption and mandibular hypoplasia?', *Journal of Oral and Maxillofacial Surgery*, 78(8), pp. 1397–1402. doi:10.1016/j.joms.2020.04.002.
- 12) Aldhuwayhi, S. et al. (2022) 'A narrative review on current diagnostic imaging tools for dentomaxillofacial abnormalities in children', *Children*, 9(5), p. 621. doi:10.3390/children9050621.
- 13) Basart, H. et al. (2018) 'Objectifying Micrognathia using three-dimensional photogrammetric analysis', *Journal of Craniofacial Surgery*, 29(8), pp. 2106–2109. doi:10.1097/scs.00000000000005056.
- 14) García-Mato, D. et al. (2021) 'Three-dimensional photography for intraoperative morphometric analysis in metopic craniosynostosis surgery', *International Journal of Computer Assisted Radiology and Surgery*, 16(2), pp. 277–287. doi:10.1007/s11548-020-02301-0.
- 15) Konuthula, N. et al. (2021) 'Automated Atlas-based segmentation for Skull Base Surgical Planning', *International Journal of Computer Assisted Radiology and Surgery*, 16(6), pp. 933–941. doi:10.1007/s11548-021-02390-5.
- 16) Kupka, M.J. et al. (2022) 'Preliminary experience with black bone magnetic resonance imaging for morphometry of the mandible and visualisation of the facial skeleton', *Pediatric Radiology*, 52(5), pp. 951–958. doi:10.1007/s00247-021-05257-8.
- 17) Mao, Z., Zhang, N. and Cui, Y. (2019) 'A clinical prediction rule to identify difficult intubation in children with Robin sequence requiring mandibular distraction osteogenesis based on craniofacial CT measures', *BMC Anesthesiology*, 19(1). doi:10.1186/s12871-019-0889-1.
- 18) Maranini, B. et al. (2022) 'The role of ultrasound in Temporomandibular Joint Disorders: An update and future perspectives', *Frontiers in Medicine*, 9. doi:10.3389/fmed.2022.926573.
- 19) Meltem, Ö. and Das, J.M. (2023) Skull Imaging, National Center for Biotechnology Information. Available at: <https://pubmed.ncbi.nlm.nih.gov/32310582/> (Accessed: 11 September 2023).

- 20) Sertorio, F. et al. (2023) 'Ultrasonography as first line imaging for the diagnosis of positional plagiocephaly', *Minerva Pediatrics*, 75(4). doi:10.23736/s2724-5276.19.05424-0.
- 21) Shen, C. et al. (2020) 'Three-dimensional printing for Craniofacial Bone Tissue Engineering', *Tissue Engineering Part A*, 26(23–24), pp. 1303–1311. doi:10.1089/ten.tea.2020.0186.
- 22) Verduyck, H. et al. (2021) 'Virtual planning in Le Fort III distraction osteogenesis: A case series', *Journal of Cranio-Maxillofacial Surgery*, 49(5), pp. 341–346. doi:10.1016/j.jcms.2021.01.011.
- 23) Laure, B. et al. (2019) 'Addressing hypertelorism: Indications and techniques', *Neurochirurgie*, 65(5), pp. 286–294. doi:10.1016/j.neuchi.2019.09.007.
- 24) Mao, Z. et al. (2022) 'The effect of timing of mandibular distraction osteogenesis on weight velocity in infants affected by severe Robin Sequence', *Children*, 9(3), p. 319. doi:10.3390/children9030319.
- 25) Rollins, K.E., Lobo, D.N. and Joshi, G.P. (2021) 'Enhanced recovery after surgery: Current and future progress', *Best Practice & Research Clinical Anaesthesiology*, 35(4), pp. 479–489. doi:10.1016/j.bpa.2020.10.001.
- 26) Shakir, S. and Bartlett, S.P. (2021) 'Modern mandibular distraction applications in hemifacial microsomia', *Clinics in Plastic Surgery*, 48(3), pp. 375–389. doi:10.1016/j.cps.2021.02.001.
- 27) UpToDate; Цефазолин: Информация о препарате. <https://www.uptodate.com>.
- 28) UpToDate; Цефтриаксон: информация о препарате. <https://www.uptodate.com>.
- 29) UpToDate; Цефтазидим: информация о препарате <https://www.uptodate.com>.
- 30) UpToDate: Ацетаминофен (парацетамол): Информация о препарате <https://www.uptodate.com>.
- 31) UpToDate: Ибупрофен: информация о препарате для пациентов <https://www.uptodate.com>.
- 32) Dibbs, R.P. et al. (2021) 'Distraction osteogenesis: Mandible and Maxilla', *Facial Plastic Surgery*, 37(06), pp. 751–758. doi:10.1055/s-0041-1727248.
- 33) UpToDate; Цефазолин: Информация о препарате. <https://www.uptodate.com>.
- 28) UpToDate; Цефтриаксон: информация о препарате. <https://www.uptodate.com>.
- 29) UpToDate; Цефтазидим: информация о препарате <https://www.uptodate.com>.
- 36) UpToDate: Дексаметазон (системный): информация о препарате <https://www.uptodate.com>.
- 37) UpToDate: Преднизолон (системный): информация о препарате <https://www.uptodate.com>.
- 38) Carlson, A.R. and Taylor, J.A. (2021) 'Posterior vault distraction osteogenesis: Indications and expectations', *Child's Nervous System*, 37(10), pp. 3119–3125. doi:10.1007/s00381-021-05118-7.
- 39) UpToDate; Будесонид: информация о препарате <https://www.uptodate.com>.
- 40) UpToDate; Флуконазол: Информация о препарате <https://www.uptodate.com>.
- 41) UpToDate Цефуроксим: Информация о препарате. <https://www.uptodate.com>.
- 42) UpToDate Меропенем: Информация о препарате <https://www.uptodate.com>.
- 43) Руководство UpToDate Ванкомицин: Информация о препарате. <https://www.uptodate.com>.

- 44) UptoDate Азитромицин (системный): информация о препарате. <https://www.uptodate.com>.
- 45) UptoDate Амикацин (системный): информация о препарате. <https://www.uptodate.com>.
- 46) UptoDate. Транексамовая кислота: Информация о препарате. <https://www.uptodate.com>.
- 47) Bolufer, A. et al. (2022) 'Epsilon aminocaproic acid's safety and efficacy in pediatric surgeries including craniosynostosis repair: A review of the literature', Cureus [Preprint]. doi:10.7759/cureus.25185.
- 48) Witt, M. et al. (2016) 'Prophylactic dosing of vitamin K to prevent bleeding', Pediatrics, 137(5). doi:10.1542/peds.2015-4222.
- 49) UptoDate. Метоклопрамид: Информация о препарате. <https://www.uptodate.com>.
- 50) UptoDate. Лидокаин (местный и регионарный анестетик) и (системный): информация о препарате <https://www.uptodate.com>.
- 51) UptoDate. Эпинефрин: информация о препарате <https://www.uptodate.com>.
- 52) Dibbs, R.P. et al. (2021) 'Distraction osteogenesis: Mandible and Maxilla', Facial Plastic Surgery, 37(06), pp. 751–758. doi:10.1055/s-0041-1727248.
- 53) Avinoam, S. and Shetye, P.R. (2021) 'Craniofacial distraction', Clinics in Plastic Surgery, 48(3), pp. 531–541. doi:10.1016/j.cps.2021.02.009.
- 54) Doonquah, L. et al. (2021) 'Bone Grafting for implant surgery', Oral and Maxillofacial Surgery Clinics of North America, 33(2), pp. 211–229. doi:10.1016/j.coms.2021.01.006.
- 55) Hodzic, Z. et al. (2021) 'Alloplastic temporomandibular joint reconstruction in congenital craniofacial deformities', Journal of Craniofacial Surgery, 32(6). doi:10.1097/scs.00000000000007533.
- 56) Liu, W. et al. (2021) 'Mandibular distraction osteogenesis first for children with severe unilateral hemifacial microsomia: Treatment strategy and outcomes', Journal of Craniofacial Surgery, 33(2), pp. 485–490. doi:10.1097/scs.00000000000008252.
- 57) Melikov, E.A. et al. (2022) 'Alveolar distraction osteogenesis: Possible complications and methods of their treatment', Stomatologiya, 101(2), p. 25. doi:10.17116/stomat202210102125.
- 58) Ong, J. et al. (2014) 'Posterior cranial vault distraction osteogenesis: Evolution of technique', Seminars in Plastic Surgery, 28(04), pp. 163–178. doi:10.1055/s-0034-1390169.
- 59) Luo, S. et al. (2023) 'The etiology, clinical features, and treatment options of Hemifacial Microsomia', Oral Diseases, 29(6), pp. 2449–2462. doi:10.1111/odi.14508.
- 60) Patel, S.Y. and Ghali, G.E. (2022) 'Orbital hypertelorism', Atlas of the Oral and Maxillofacial Surgery Clinics, 30(1), pp. 101–112. doi:10.1016/j.cxom.2021.11.002.
- 61) Shakir, S., Hoppe, I.C. and Taylor, J.A. (2019) 'State-of-the-art hypertelorism management', Clinics in Plastic Surgery, 46(2), pp. 185–195. doi:10.1016/j.cps.2018.11.004.
- 62) Sirkek, B. and Sood, G. (no date) 'Hypertelorism', in <https://www.ncbi.nlm.nih.gov/books/NBK560705/>. StatPearls Publishing.
- 63) Reardon, T. et al. (2021) 'Management of lambdoid craniosynostosis: A comprehensive and systematic review', Pediatric Neurosurgery, 57(1), pp. 1–16. doi:10.1159/000519175.

- 64) Shakir, S., Hoppe, I.C. and Taylor, J.A. (2019) 'State-of-the-art hypertelorism management', *Clinics in Plastic Surgery*, 46(2), pp. 185–195. doi:10.1016/j.cps.2018.11.004.
- 65) Schmidt, C.D. et al. (2020) 'Obturation and tissue transfer for large craniofacial defects', *Oral and Maxillofacial Surgery Clinics of North America*, 32(2), pp. 219–232. doi:10.1016/j.coms.2020.01.009.
- 66) Shakir, S. and Bartlett, S.P. (2021) 'Modern mandibular distraction applications in hemifacial microsomia', *Clinics in Plastic Surgery*, 48(3), pp. 375–389. doi:10.1016/j.cps.2021.02.001.
- 67) Ferry, A.M. et al. (2021) 'Pediatric fronto-orbital skull reconstruction', *Facial Plastic Surgery*, 37(06), pp. 771–780. doi:10.1055/s-0041-1722920.
- 68) Gulati, K. et al. (2023) 'Craniofacial therapy: Advanced local therapies from Nano-engineered titanium implants to treat craniofacial conditions', *International Journal of Oral Science*, 15(1). doi:10.1038/s41368-023-00220-9.
- 69) Hodzic, Z. et al. (2021) 'Alloplastic temporomandibular joint reconstruction in congenital craniofacial deformities', *Journal of Craniofacial Surgery*, 32(6). doi:10.1097/scs.00000000000007533.
- 70) Sahoo, N.K., Issar, Y. and Thakral, A. (2019) 'Mandibular distraction osteogenesis', *Journal of Craniofacial Surgery*, 30(8). doi:10.1097/scs.00000000000005753.
- 71) Al-Namnam, N.M.N., Hariri, F. and Rahman, Z.A.A. (2018) 'Distraction osteogenesis in the surgical management of syndromic craniosynostosis: A comprehensive review of published papers', *British Journal of Oral and Maxillofacial Surgery*, 56(5), pp. 353–366. doi:10.1016/j.bjoms.2018.03.002.
- 72) Konuthula, N. et al. (2021) 'Automated Atlas-based segmentation for Skull Base Surgical Planning', *International Journal of Computer Assisted Radiology and Surgery*, 16(6), pp. 933–941. doi:10.1007/s11548-021-02390-5.
- 73) Kupka, M.J. et al. (2022) 'Preliminary experience with black bone magnetic resonance imaging for morphometry of the mandible and visualisation of the facial skeleton', *Pediatric Radiology*, 52(5), pp. 951–958. doi:10.1007/s00247-021-05257-8.
- 74) Maranini, B. et al. (2022) 'The role of ultrasound in Temporomandibular Joint Disorders: An update and future perspectives', *Frontiers in Medicine*, 9. doi:10.3389/fmed.2022.926573.
- 75) Meltem, Ö. and Das, J.M. (2023) Skull Imaging, National Center for Biotechnology Information. Available at: <https://pubmed.ncbi.nlm.nih.gov/32310582/> (Accessed: 11 September 2023).
- 76) Hopper, R.A. et al. (2021) 'Counterclockwise craniofacial distraction osteogenesis', *Clinics in Plastic Surgery*, 48(3), pp. 445–454. doi:10.1016/j.cps.2021.02.006.
- 77) Bharadwaz, A. and Jayasuriya, A.C. (2020) 'Recent trends in the application of widely used natural and synthetic polymer nanocomposites in bone tissue regeneration', *Materials Science and Engineering: C*, 110, p. 110698. doi:10.1016/j.msec.2020.110698.
- 78) Hopkins, B. et al. (2019) 'Craniofacial Interventions in children', *Otolaryngologic Clinics of North America*, 52(5), pp. 903–922. doi:10.1016/j.otc.2019.06.002.
- 79) Zhang, W. and Yelick, P.C. (2017) 'Craniofacial Tissue Engineering', *Cold Spring Harbor Perspectives in Medicine*, 8(1). doi:10.1101/cshperspect.a025775.

Приложение 1
к клиническому протоколу
«Врожденные аномалии костей черепа и лица,
врожденные костно-мышечные дефекты,
деформации головы и лица»,
одобренному Объединенной комиссией
по качеству Министерства з
дравоохранения Республики Казахстан
от «__» _____ 2023 год
Протокол № __

Материально-техническое обеспечение для проведение оперативного лечения

**Наборы медицинских изделий и оборудования для проведения
компрессионно-дистракционного остеогенеза костей лицевого скелета**

Для проведения операций необходимо следующие медицинский инструментарий:

- щипцы для криволинейного дистрактора
- инструмент активации, для криволинейного отвлечения
- напильник с шестигранной муфтой
- инструмент для снятия кронштейнов (для крепления и снятия удлинителей)
- резак для опорных пластин дистрактора
- ручка маленькая с шестигранной муфтой
- ручка средняя с шестигранной муфтой
- стержень отвертки 1.3 мм, самоудерживающаяся, для шестигранной муфты
- хвостовик отвертки 1,3 мм, средний самоудерживающаяся, для шестигранной муфты
- стержень отвертки 1,3, крестообразный, длина 75 мм, с удерживающей втулкой,
- щипцы для фиксации пластин
- щипцы для гибки комбинированные 3d, левые, для пластин 1,0–2,0, с функцией изгиба контура
- сверло \varnothing 1,0 мм, длина 60/35 мм, для муфты
- сверло \varnothing 1,0 мм с упором, длина 44,5/4 мм, 2-зубое, для муфты
- сверло \varnothing 1,0 мм с упором, длина 44,5/6 мм, 2-зубое, для муфты
- сверло \varnothing 1,0 мм с упором, длина 44,5/8 мм, 2-зубое, для муфты
- сверло \varnothing 1,5 мм с упором, длина 44,5/4 мм, 2-зубое, для муфты
- сверло \varnothing 1,5 мм с упором, длина 44,5/6 мм, 2-зубое, для муфты

- сверло \varnothing 1,5 мм с упором, длина 44,5/8 мм, 2-зубое, для муфты
- сверло \varnothing 1,5 мм с упором, длина 44,5/12 мм, 2-зубое, для муфты
- вал отвертки plusdrive 1,5/2,0 мм длинный, самоудерживающийся, для шестигранной муфты
 - вал отвертки 1,5/2,0 мм, средний, самоудерживающийся, для шестигранной муфты
 - троакар: комплект
 - ✓ втулка для сверла 1,5, длинная, с резьбой, для пластин 2,0 мм;
 - ✓ трактор щеки, U-образный, гибкий
 - ✓ щечный ретрактор 2.0 мм.
 - ✓ кольцо-ретрактор для щеки 2.0 мм.
 - ✓ универсальная ручка для гильз для сверла
 - ✓ канюля и obturator 2.0 мм.
- стерилизационный контейнер для инструментов и дистракторов, с крышкой

Медицинские изделия:

Криволинейные дистракторы* 1,3 мм.

- прямой дистрактор
- 30 градусов правая, левая сторона
- 40 градусов правая, левая сторона
- 50 градусов правая, левая сторона
- 70 градусов правая, левая сторона
- 100 градусов правая, левая сторона

Криволинейные дистракторы* 2,0 мм.

- Прямой дистрактор
- 30 градусов правая, левая сторона
- 40 градусов правая, левая сторона
- 50 градусов правая, левая сторона
- 70 градусов правая, левая сторона
- 100 градусов правая, левая сторона

Удлинитель*, съемный, жесткий, длина 20, 40, 60 мм, для дистрактора

Удлинитель*, съемный, гибкий, длина 30, 40, 60 мм, для дистрактора

Примечание:

*Дистракторы с удлинителями изготовлены из следующих материалов: Ti-15Mo, Ti-6Al-7Nb и Co-35Ni-20Cr-10Mo/silicon.

Винты:

- винты \varnothing 1.3 мм, саморезы, титановый сплав, упаковка 1 шт. в зажиме
размеры – 4, 5, 6, 7, 8, 10, 12 мм

- аварийные винты \varnothing 1,7 мм, саморезы, титановый сплав, упаковка 1 шт. в зажиме, размеры – 4, 5, 6, 7, 8, 10, 12 мм
- винты \varnothing 2.0, 2.4 мм, самосверлящие, титановый сплав, упаковка в 1 шт. в зажиме, размеры – 4, 5, 6, 7, 8, 10, 12 мм
- стопорные винты \varnothing 2.0, 2.4 мм, саморезы, титановый сплав, упаковка 1 шт. в зажиме, размеры – 4, 5, 6, 7, 8, 10, 12 мм
- винты \varnothing 2.0, 2.4 мм, саморезы, титановый сплав, упаковка 1 шт. в зажиме, размеры – 4, 5, 6, 7, 8, 10, 12 мм.

Медицинское оборудование:

- ультразвуковой пьезоскальпель для костной ткани (с комплектующими)
- КТ с программным обеспечением пространственной реконструкцией ЧЧЛО
- 3 D принтер – для изготовления стереолитографической модели черепа
- нейроманитор (с комплектующими)
- физиодиспенсер (с комплектующими)
- индивидуальные бинокюляры

Оперативная техника проведения компрессионно-дистракционный остеогенез костей лицевого скелета

Компрессионно-дистракционный остеогенез костей лицевого скелета

Цель операции: устранение гипоплазии костей черепа мозгового отдела, средней и нижней зоны лицевого скелета

Преимущества перед другими хирургическими видами реконструкции ЧЧЛО:

- ✓ возможность применения КДА с периода новорожденности;
- ✓ отсутствует межчелюстная фиксация;
- ✓ возможность проведения независимой друг от друга дистракции верхней и нижней челюстей, средней зоны лица с индивидуальным графиком дистракции для каждой из челюстей;
- ✓ гениопластика выполняется исключительно местными тканями;
- ✓ сохранена функция верхней и нижней челюстей, что оказывает положительное влияние на формирование регенерата;
- ✓ возможность полноценного питания и адекватный уход за полостью рта;
- ✓ отсутствуют послеоперационные рубцы на коже;
- ✓ возможность ретенции до 35 мм;
- ✓ значительно снижается риск развития воспалительных процессов;

✓ отсутствие возможных отрицательных моментов (отторжение, резорбция трансплантата и т.д), характерных для методов с использованием различных видов трансплантатов;

✓ возможность удовлетворения косметологических потребностей пациента;

✓ изменение положения средней зоны лица в процессе distraction в зависимости от пожеланий пациента и/или законных представителей.